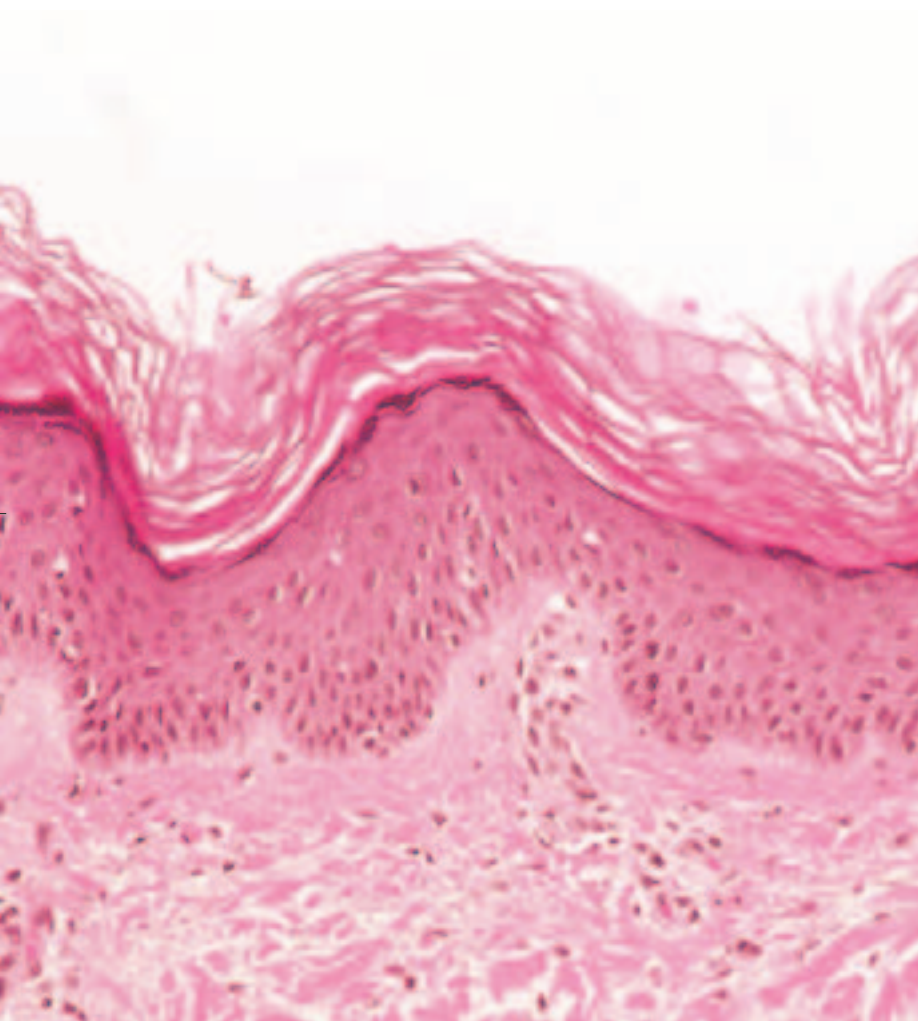


Hautkrebs – Cremen statt schneiden?

Nichtoperative Behandlungen auf dem Vormarsch



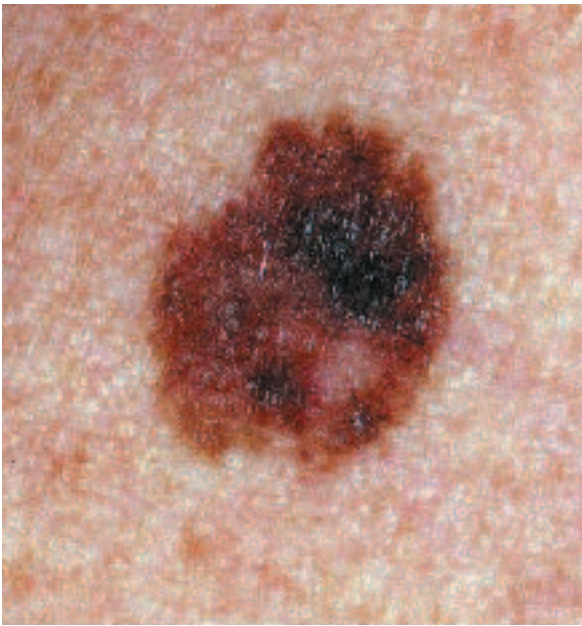von Jens Gille, Konstanze Spieth
und Roland Kaufmann

»Gönnen Sie Ihrer Haut Zukunft.« Unter diesem Slogan wirbt die Frankfurter Oberbürgermeisterin Petra Roth als Schirmherrin der Deutschen Hautkrebsstiftung (www.hautkrebsstiftung.de) für Maßnahmen zur Prävention von Hauttumoren ¹. Diese Krebsformen nehmen derzeit weltweit in der hellhäutigen Bevölkerung am stärksten zu, wobei aufgrund unserer bereits in frühen Jahren sonnenbelasteten Freizeitgewohnheiten mehr und mehr jüngere Menschen erkranken. Neue Therapieoptionen erlauben es, Krebs sowie Krebsvorstufen früher und effektiver zu behandeln. Dabei spielen insbesondere nichtinvasive Methoden eine immer wichtigere Rolle. Cremen statt schneiden – dies ist nicht immer, aber immer öfter die richtige Lösung.

¹ Ausschnitt der Haut unter dem Mikroskop.

Die Neuerkrankungsrate bei Hautkrebs steigt jährlich um etwa fünf Prozent. Jedes Jahr erkranken alleine in Deutschland mehr als 100 000 Menschen neu, etwa 2000 sterben daran, dabei allerdings überwiegend an dem als »schwarzer Hautkrebs« bekannten malignen Melanomen. Zum anderen sind es aber gerade die zehnmal häufigeren Formen des »hellen Hautkrebses«, die in den vergangenen Jahren aufgrund einer enorm hohen Prävalenz (Häufigkeit) die Schlagzeilen bestimmten. Diese weit verbreiteten Karzinome der Oberhaut gehen uns alle an. So handelt es sich beim Basalzellkarzinom um die häufigste Neoplasie (Gewebe Neubildung) des Menschen überhaupt. Noch

häufiger sind Vorstufen des Oberhautkrebses anzutreffen, insbesondere in Form der so genannten aktinischen Keratosen. Zwar gehen nicht alle in Karzinome über, bei steigender Lebenserwartung steigt aber auch die Gefahr, den Hautkrebs »zu erleben«. Obgleich das Ersterrkrankungsalter sinkt, sind es daher immer mehr ältere Menschen, die heute in ihren sonnengeschädigten Hautpartien mit einer kumulierenden Zahl an Hautkrebsvorstufen sowie mit den Formen des hellen Hautkrebs konfrontiert werden, der durch UV-Licht hervorgerufen wird. Weiterhin sind es die dank der modernen Medizin wachsende Anzahl an Langzeit-Immunsupprimierten, in erster Linie Organtransplantierte, bei denen wir oft



2 »Fleckstadium« eines malignen Melanoms (superfiziell spreitender Typ) mit allen klinisch erkennbaren Kriterien der ABCD-Regel (Asymmetrie, unregelmäßige Begrenzung, inhomogenes Colorit, Durchmesser über fünf Millimeter).

bereits nach drei bis fünf Jahren eine Häufung an Hautkrebs feststellen. Bei ihnen wird die Rolle des körpereigenen Immunsystems, neben den Einflüssen der UV-Schädigung, für die Krebsabwehr an der Haut besonders deutlich.

Hautkrebs – einfach zu diagnostizieren

Hauttumoren sind einfach zu erkennen. So breiten sich beim malignen Melanom die meisten Wuchsformen in heilbaren Frühstadien als Fleck im Bereich der Oberhaut horizontal aus; sie wachsen erst in fortgeschrittenen metastasierungsfähigen Stadien auch in die Tiefe. Frühformen des Melanoms **2** lassen sich aufgrund bestimmter Erkennungsmerkmale (ABCD-Regel = Asymmetrie, unregelmäßige Begrenzung, inhomogenes Colorit, Durchmesser über fünf Millimeter) und zusätzlicher lichtmikroskopischer Kriterien von harmlosen Muttermalen oder Altersflecken eindeutig unterscheiden. Ebenso sind Vorstufen des Oberhautkrebses (aktinische Keratosen, **3**) sowie das Basalzellkarzinom für den geübten Arzt einfach zu diagnostizieren. Insofern kommt der sekundären Prävention (Früherkennung von Krebsvorstufen und heilbaren Frühformen) gerade beim Hautkrebs eine enorm wichtige Bedeutung zu. Als Erfolg weltweiter Aufklärungskampagnen ist eine Zunahme der besser heilbaren oberflächlichen Wuchsformen erkennbar. Wie wichtig die primäre Prävention – in erster Linie Vermeidung von Sonnenbränden bereits im Kindesalter sowie konsequenter UV-Schutz – für die Gesundheit ist, lässt sich zwar durch die Medien gut

3 Aktinische Keratose (Vorstufen von Oberhautkrebs) als Vorläuferstadium (Präkanzerose) eines Plattenepithelkarzinoms der Haut. Links klinisches Bild mit multiplen rötlich verhornten Flecken an der Stirn; rechts feingeweblicher Befund mit mächtig verdickten Hornlamellen und aufgebaute Hornschicht (Stratum corneum Sc) über einer von atypischen Zellen durchsetzten Oberhaut (Epidermis E).

vermitteln, wird aber, wie auch andere an die Vernunft und die gesunde Lebensweise gerichtete Appelle, in der Regel wesentlich weniger befolgt.

Krebsvorstufen sind keine Bagatelle

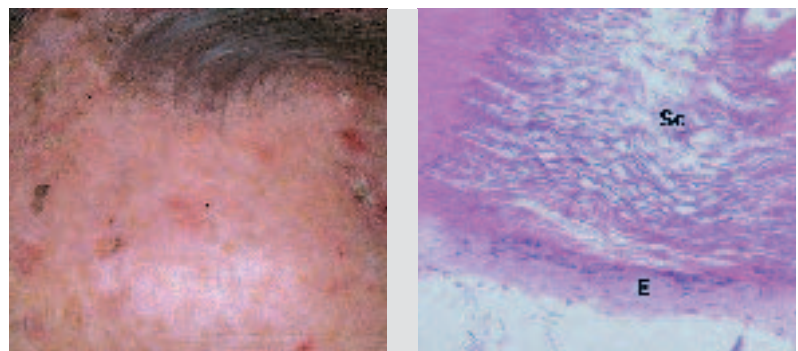
Aktinische Keratosen zählen mit Abstand zu den häufigsten Folgeerkrankungen chronisch lichtgeschädigter Haut. Bereits heute sind rund 15 Prozent aller 40-Jährigen davon betroffen; das entspricht in absoluten Zahlen ausgedrückt alleine in Deutschland mehr als zehn Millionen Menschen. Selbst nach konservativer Schätzung, wonach zirka 5 Prozent aller aktinischen Keratosen innerhalb von zehn Jahren in ein Plattenepithelkarzinom übergehen, muss zukünftig von einem beachtlichen Therapiebedarf ausgegangen werden.

UV-Licht wirkt als maßgeblicher Auslöser des hellen Hautkrebses nicht punktuell, sondern flächenhaft ein. Dies bedeutet, dass transformierte Keratinozytennester an mehreren Stellen gleichzeitig entstehen, die sich über aktinische Keratosen zu Karzinomen entwickeln können. Dieses Phänomen der so genannten »Field Cancerization« hat unmittelbare therapeutische Folgen. Vorbelastete Patienten mit hellem Hautkrebs müssen daher auch hinsichtlich noch nicht sichtbarer Veränderungen behandelt werden. Daher sind sowohl neuere chemopräventive Ansätze sinnvoll, als auch der Einsatz von Therapeutika, die großflächig angewendet werden können – Cremes.

Neue Wege der Vorbeugung

Die Hautkrebsprävention basiert auf drei Säulen: Vermeidung von Sonnenbränden, rechtzeitiges Erkennen von Krebsfrühformen sowie Chemoprävention an der Haut. Letzteres stellt dabei ein neues innovatives Konzept dar, mit dem verhindert werden soll, dass klinisch noch unentdeckte Vorläuferstadien sich zu invasiven Karzinomen entwickeln. Da der Karzinogenese-Prozess mehrstufig ist, gibt es mehrere Stellen, an denen pharmakologisch effektiv eingegriffen werden kann. Experimentelle Daten und klinische Studien zeigen, dass sich die Chemoprävention besonders für Risikopopulationen – dazu gehören vor allem hellhäutige Menschen – zur Verhinderung von hellem Hautkrebs eignen könnte.

Vor allem Retinoide und nicht-steroidale Antiphlogistika (NSAID) sind hierfür aussichtsreiche Kandidaten. Retinoide bewirken eine Verzögerung der Zellteilung, so dass betroffene Zellen mehr Zeit haben, Schäden in der Erbsubstanz zu reparieren. Studien haben gezeigt, dass sich diese Substanzklassen am besten für Patienten in Frühstadien eignen.

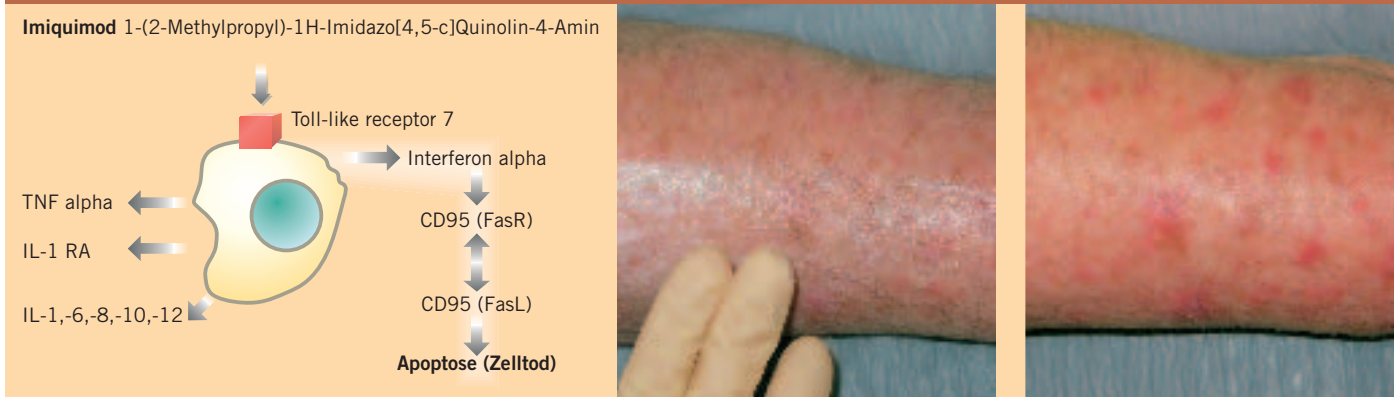

Die Einnahme von Acetylsalicylsäure und anderen nicht-steroidalen Antiphlogistika verringert nicht nur das Risiko, an Hautkrebs zu erkranken, sondern schützt auch vor der Entstehung verschiedener maligner Tumoren, wie Kolon- und Ösophaguskarzinom – zumindest im Tiermodell. Klinische Studien zur Chemoprävention aktinischer Keratosen und Basalzellkarzinome werden gegenwärtig durchgeführt. Vieles weist darauf hin, dass die chemopräventive Wirkung dieser Substanzgruppe vorwiegend über die Hemmung der Cyclooxygenase (COX)-2 – das Enzym spielt eine Schlüsselrolle im Entzündungsstoffwechsel – vermittelt wird. Zu viel gebildetes COX-2 dagegen kann die Entstehung von epider-

Hohe Erwartungen an nichtoperative Verfahren

Nicht nur der Hautkrebs und seine Vorstufen sind auf dem Vormarsch, auch die Behandlungsmöglichkeiten haben Fortschritte gemacht, insbesondere bei epithelialen Tumoren. Hautkrebs »einfach wegzucremen« anstatt aufwändig zu operieren – dieser Wunsch wird in naher Zukunft möglicherweise Wirklichkeit. Insbesondere das Zytostatikum 5-Fluorouracil ist seit Jahren als Creme erhältlich und wird heute noch in besonderen Fällen eingesetzt. Es führt allerdings zu erheblichen Reizungen der gesunden Haut und muss über Wochen aufgetragen

Prinzip und Beispiel einer topischen Immuntherapie bei multiplen aktinischen Keratosen der Haut



4 Nach Bindung an einen Rezeptor der Haut-Abwehrzellen werden verschiedenste immunaktivierende Zytokine freigesetzt. Unter diesen induziert beispielsweise Interferon alpha den apoptotischen Untergang der Tumorzellen. Nach mehrtägigem Auftragen der »Immuncreme« treten als sichtbare Wirkung Entzündungsreaktionen auf nicht nur an sichtbaren, sondern auch an klinisch nicht erkennbaren Krebsvorstufen. Demzufolge reagieren die harmlosen braunen »Altersflecken« in der verdünnten Altershaut des sonnengeschädigten Unterarms nicht.

malen Dysplasien auslösen. Studien mit dem COX-Inhibitor Diclofenac Gel bei Patienten mit aktinischen Keratosen zeigen bereits jetzt die Wirksamkeit dieser Substanzgruppe. Zukünftig könnten chemopräventive Substanzen bei Risikopersonen zusätzlich zu Lichtschutzmitteln aufgetragen werden, um nicht nur einen Filter vor UV-Licht zu erzeugen, sondern auch sonnenlichtinduzierter Krebsentstehung vorzubeugen.

Frühformen leicht heilbar

Neben der Früherkennung ist auch die Behandlung der Krebsfrühstadien und deren Vorstufen an der Haut viel leichter möglich als bei anderen Krebsarten. Bei korrekter Diagnose und rechtzeitigem Einsatz versprechen die verfügbaren Therapien Heilung, können die Erkrankungshäufigkeit senken und Kosten sparen. Neben den klassischen Methoden wie Operation, Kryo- (Kälte-) und Strahlentherapie wurden in jüngster Zeit neue Möglichkeiten der örtlichen Behandlung eröffnet, und die Zahl verfügbarer Substanzen wächst.

Beim schwarzen Hautkrebs bleibt allerdings die operative Entfernung des Primärtumors die Methode der ersten Wahl. Ebenso sind bei allen fortgeschrittenen Fällen von Oberhautkrebs mit tiefer reichenden Tumoren operative Techniken die Methode der Wahl. Besondere Wuchsformen, wie sklerodermiforme Basalzellkarzinome, Rezidivtumore und solche an »Problemstellen« wie dem Gesicht, werden überwiegend mit der schonenden und sicheren Technik der mikroskopisch kontrollierten Chirurgie schrittweise komplett entfernt.

werden, damit es seine Wirksamkeit entfalten kann. Auch ist die Rückfallquote höher als bei anderen Verfahren. Darüber hinaus stellt die Röntgenbestrahlung eine Alternative zum operativen Vorgehen bei älteren Patienten dar, kann aber nicht wiederholt werden und führt unter anderem zu Pigment- und Haarverlust. Zu den weiteren Verfahren gehören die Vereisungstherapie oder verschiedene Ätztechniken.

In jüngster Zeit wurden neue Verfahren und Substanzen entwickelt, die viele der Anforderungen an einen optimalen Wirkstoff erfüllen: Sie sind örtlich einsetzbar, in der Anwendung wiederholbar, schonen das gesunde Gewebe und erfassen zudem klinisch noch nicht erkennbare Krebsvorstufen, womit sie dem Konzept der »field cancerization« Rechnung tragen. Darüber hinaus eignen sie sich sowohl für die Therapie von aktinischen Keratosen als auch für oberflächliche Formen von hellem Hautkrebs. Damit lohnt sich heute Früherkennung noch mehr als früher, da bei rechtzeitiger Therapie operative Techniken in vielen Fällen überflüssig werden.

Zu diesen neuen innovativen Methoden gehören lokal applizierbare Immuntherapeutika in Cremeform sowie die Photodynamische Therapie. Zu den so genannten topischen Immuntherapeutika gehört neben Diclofenac, das in Deutschland seit 2002 zur Behandlung aktinischer Keratosen zugelassen ist, auch das ursprünglich für Feigwarzen eingeführte Imiquimod, das beim Basalzellkarzinom und bei aktinischen Keratosen eingesetzt wird.

Imiquimod bewirkt in erster Linie die Freisetzung eines zellulären Botenstoffs durch die immunologischen Abwehrzellen der Tumorumgebung sowie der ortsstän-

digen Immunzellen der Haut. Dadurch werden einerseits weitere Abwehrzellen rekrutiert, andererseits auch direkte Wirkungen an den Tumorzellen ausgelöst. Dabei kommt, neben anderen, insbesondere dem Interferon-alpha, einem weiteren Botenstoff, eine Schlüsselrolle zu: Es bindet an bestimmte Rezeptoren der Tumorzelle, den Fas-Rezeptoren, wodurch diese das Selbstmordprogramm der Zelle auslösen. Die Tumorzelle geht zugrunde **4**.

Diclofenac liegt als Hyaluronsäure-haltige Gelzubereitung vor. Diese Applikationsform verzögert die Aufnahme der Substanz in die Haut und führt dadurch zu einer höheren Konzentration in der Epidermis.

Die Wirkmechanismen, über die das nicht-steroidale Antiphlogistikum seine therapeutischen Effekte vermittelt, sind bisher nicht im Detail bekannt, aber zum großen Teil durch die COX-2-Hemmung zu erklären. Als Folge einer erhöhten COX-2-Bildung in epithelialen Tumoren sammeln sich Prostaglandine an, die verschiedene Signalwege aktivieren und dadurch die Krebsentstehung und das Krebswachstum begünstigen. Die Hemmung der COX-2-Bildung trägt demzufolge dazu bei, die Neuentstehung epithelialer Neoplasien zu verhindern. Allerdings sehen die Empfehlungen zur Therapie von aktinischen Keratosen eine zweimal tägliche Anwendung über einen Zeitraum von mindestens 90 Tagen vor. Trotzdem gelingt die vollständige Rückbildung aller aktinischen Keratosen nur bei etwa der Hälfte aller behandelten Patienten. Aufgrund seines Wirkmechanismus ist jedoch auch ein chemopräventiver Einsatz von Diclofenac in örtlicher Anwendung möglicherweise interessant.

Mit Licht heilen?

Eine besonders schonende Behandlungsmethode ist die seit Jahren etablierte Photodynamische Therapie (PDT), die wir seit über zehn Jahren experimentell bei entsprechenden Hautkrebsformen einsetzen – und zwar vor allem bei oberflächlichen Hautkrebsformen, aktinischen Keratosen sowie klinisch noch nicht auffälligen Formen. Bei dieser Methode wird die Haut zunächst mit einer Substanz, einem so genannten Porphyrin, eingerieselt, die von den erkrankten Zellen bevorzugt in die eigentliche lichtsensibilisierende Wirksubstanz umgewandelt wird. Durch die Bestrahlung mit Licht geeigneter Wellenlänge in entsprechend hohen Dosierungen setzt die Photodynamische Reaktion ein, indem vor allem im erkrankten Gewebe Sauerstoff, Licht sowie der Photosensibilisator als Katalysator zusammen reagieren **5**. Zugelassen für die Therapie ist derzeit das Methyl-5-amino-4-oxopentanoat (MAOP) als Vorläufer von Protoporphyrin IX (PPIX) als eigentlichem Photosensibilisator. PPIX wird normalerweise auch im Körper bei der Biosynthese eines Bestandteils des Blutfarbstoffs Hämoglobin gebildet und ist daher sozusagen ein körpereigener Photosensibilisator. PPIX absorbiert Licht im Bereich des sichtbaren Lichtes (Rotlicht, Blaulicht).

5 Die lokal applizierte delta-Aminolaevulinäure metabolisiert vor allem in den Tumorzellen zum phototoxischen Protoporphyrin IX. Die betroffenen Hautareale werden anschließend mit Rotlicht bestrahlt. Beispiel eines für eine Operation ungünstig gelegenen Karzinoms (intraepitheliales Bowen-Karzinom) der Haut vor und nach Bestrahlungstherapie (rechts).

Zudem wandelt es freiwerdende Energie in Fluoreszenzlicht um. Dadurch können Lage und Größe von Tumoren sowie noch nicht sichtbarer Vorstufen im UV-Licht sichtbar und zur Therapieplanung diagnostisch genutzt werden (Fluoreszenz-Diagnostik). Rotlicht mit einer Wellenlänge zwischen 570 und 650 Nanometer dringt am tiefsten in die Haut ein und wird daher vor allem zur Therapie verwendet. Nach der Lichtabsorption geht PPIX in einen »angeregten« Zustand über, die instabile Triplettform. Bei seiner Rückkehr in den Grundzustand entstehen als »Nebenwirkung« auch freie Radikale vom Typ des Superoxidations und Singulett-Sauerstoffs. Diese haben starke toxische Effekte auf die Zellmembran, die zu weiteren Zellschäden führen, darunter die Beeinträchtigung des Zellstoffwechsels, Nekrose, starke Entzündungsreaktionen bis hin zum programmierten Zelltod der Zelle (Apoptose).

Keine Wirkung ohne Nebenwirkung

Allerdings haben sowohl der Einsatz der Substanzen, die das Immunsystem beeinflussen, als auch die Photodynamische Therapie Grenzen. Je nach Ausprägung der epithelialen Hautkrebsformen gilt es, kritisch abzuwägen, welche Behandlungsform auch unter praktischen Gesichtspunkten am besten geeignet ist. Dazu gehört unter anderem die Bereitschaft der Patienten, eine Therapie über einen längeren Zeitraum durchzuführen (Compliance).

So erfordert die Anwendung topischer Immuntherapeutika eine mehrwöchige konsequente Anwendung;

Prinzip und Beispiel einer Photodynamischen Therapie bei oberflächlichem hellem Hautkrebs

Das Diagramm zeigt die chemische Struktur von δ -Aminolaevulinäure (links) und Protoporphyrin IX (rechts). Ein Pfeil zeigt die Umwandlung an. Darunter sind drei Bilder: links eine Hand, die mit einem Laserstrahl (rot) bestrahlt wird, rechts oben ein Hautareal vor der Therapie und rechts unten das gleiche Hautareal nach der Therapie, das deutlich weniger gerötet und entzündet ist.


außerdem können bei der Behandlung potenziell unangenehme Begleiterscheinungen auftreten. So macht sich die Freisetzung entsprechender Entzündungsmediatoren nach wenigen Tagen subjektiv durch Juckreiz und de facto durch eine Hautrötung bis hin zur Krus-

tenbildung bemerkbar. Diese Effekte treten jedoch nur im Bereich der Tumore oder der Tumorstufen, nicht aber in gesunder Haut auf **5**.

Bei der PDT hingegen empfinden manche Patienten während der Bestrahlung ein starkes Brennen. Danach können darüber hinaus örtliche Entzündungsreaktionen im Tumorbereich auftreten. Auch ist die Methode der Photodynamischen Therapie aufgrund der begrenzten Aufnahme der Substanz in die Haut und der begrenzten Eindringtiefe des Lichts auf Hautläsionen mit einer Dicke von maximal zwei bis drei Millimeter begrenzt.

Da die Zahl der Hautkrebspatienten, insbesondere derer mit Frühformen, dünnen oberflächlichen Tumoren und Vorstufen auch in jüngeren Altersgruppen stetig zunimmt, stellen diese neuen Therapieoptionen eine faszinierende Möglichkeit dar, Operationen und Narben zu vermeiden oder auf ein gebotenes Minimum zu reduzieren. Bereits heute kombinieren wir bei flächig ausgedehnten Tumoren mit oberflächlichen Anteilen und tieferen Bezirken operative Techniken mit dem Verfahren der PDT, um eine optimale Therapie zu erzielen. ♦

Die Autoren



Prof. Dr. Roland Kaufmann, 50, (links) ist seit 1995 Direktor des Zentrums der Dermatologie und Venerologie am Frankfurter Universitätsklinikum. Seit 2000 übt er zusätzlich das Amt des Ärztlichen Direktors des Universitätsklinikums und Vorsitzenden des Klinikumsvorstands aus. Medizin studierte er von 1973 bis 1979 in Bern, Schweiz, mit Auslandsaufenthalten in Australien, Italien, Deutschland und Kanada. Nach zweijähriger internistischer Weiterbildung und einem Forschungsaufenthalt am Queensland Melanoma Project folgte die Facharztweiterbildung zum Dermatologen mit Zusatzbezeichnungen für Allergologie und Phlebologie in Darmstadt. Mit operativem und onkologischem Schwerpunkt war Roland Kaufmann von 1986 bis 1994 Oberarzt am Universitätsklinikum in Ulm. Hier entwickelte er unter anderem neue Laserverfahren zur Hautabtragung und arbeitete an der Nutzbarmachung der Photodynamischen Therapie. Er ist Mitglied zahlreicher Vorstände, Kuratorien und Fachgremien und engagiert sich darüber hinaus als Vorsitzender der Deutschen Hautkrebs Stiftung.

Prof. Dr. Jens Gille, 39, begann 1991 seine klinische Ausbildung an der Universitäts-Hautklinik in Düsseldorf. 1993 führte ihn ein Forschungsaufenthalt an die Emory University nach Atlanta, USA. 1996 setzte er seine fachärztliche Ausbildung an der Hautklinik der Johann Wolfgang Goethe-Universität fort. Mit kontinuierlicher Förderung durch die Deutsche Forschungsgemeinschaft etablierte er die Arbeitsgruppe Endothelzellbiologie. Für seine Arbeiten zur Gefäßneubildung wurde er im Jahr 2001 mit dem renommierten Adolf-Messer-Stiftungspreis ausgezeichnet. Als Heisenberg-Stipendiat arbeitete er von 2001 bis 2004 am Max-Planck-Institut für Physiologische und Klinische Forschung in Bad Nauheim an Untersuchungen zum gefäßabhängigen Tumorwachstum. 2004 wurde er an das Universitätsklinikum der Johann Wolfgang Goethe-Universität berufen, wo er am Zentrum der Dermatologie den Schwerpunkt Dermato-Onkologie vertritt.

Dr. Konstanze Spieth, 35, arbeitete seit dem Abschluss ihres Medizin-Studiums im Jahr 1996 an der Universität München an der Universitätsklinik Frankfurt, wo sie 2001 die Facharztprüfung ablegte. Seit drei Jahren ist sie als Oberärztin am Zentrum für Dermatologie tätig und für den Bereich der klinischen Dermato-Onkologie und der onkologisch-operativen Schwerpunktstation zuständig. Darüber hinaus ist sie Vorsitzende des Komitees »Klinische Studien« der Arbeitsgemeinschaft Dermatologische Onkologie der Deutschen Krebsgesellschaft.

Literatur:

- | | | |
|--|---|--|
| Asgari M., White E., Chren MM. Nonsteroidal anti-inflammatory drug use in the prevention and treatment of squamous cell carcinoma. <i>Dermatol. Surg.</i> 2004; 30: Seiten 1335–1342. | Semin. Cutan. Med. Surg. 1999; 18: Seiten 3–14. | cell carcinoma. <i>Arch. Dermatol.</i> 137: Seiten 319–324. |
| Dannenberg A.J., Lippman S.M., Mann J.R., Subbaramaiah K., DuBois R.N. Cyclooxygenase-2 and epidermal growth factor receptor – pharmacologic targets for chemoprevention. <i>J. Clin. Oncol.</i> 2005; 23: Seiten 254–266. | Moriarty M., Dunn J., Darragh A., Lambe R., Brick I. Etretinate in treatment of actinic keratosis. A double-blind crossover study. <i>Lancet</i> 1982; 1: Seiten 364–365. | Nelson C., Rigel D., Smith S., Swanson N., Wolf J. Phase IV, open-label assessment of the treatment of actinic keratosis with 3.0% diclofenac sodium topical gel (Solaraze). <i>J. Drugs Dermatol.</i> 2004 Jul-Aug; 3(4): Seiten 401–407. |
| Dragnev K.H., Rigas J.R., Dmitrovsky E. The retinoids and cancer prevention mechanisms. <i>Oncologist</i> 2000; 5: Seiten 361–368. | Moon T.E., Levine N., Cartmel B., Bangert J.L., Rodney S., Dong Q., Peng Y.M., Alberts D.S. Effect of retinol in preventing squamous cell skin cancer in moderate-risk subjects – a randomized, double-blind, controlled trial. <i>Southwest Skin Cancer Prevention Study Group. Cancer Epidemiol Biomarkers Prev.</i> 1997; 6: Seiten 949–956. | Rivers J.K., Arlette J., Shear N., Guenther L., Carey W., Poulin Y. Topical treatment of actinic keratoses with 3.0% diclofenac in 2.5% hyaluronan gel. <i>Br. J. Dermatol.</i> 2002; 146(1): Seiten 94–100. |
| Yantsos V.A., Conrad N., Zabawski E., Cockerell C.J. Incipient intraepidermal cutaneous squamous cell carcinoma – a proposal for reclassifying and grading solar (actinic) keratoses. | Morton C.A., Whitehurst C., McColl J.H., Moore J.V., MacKie R.M. (2001) Photodynamic therapy for large or multiple patches of Bowen disease and basal | Tsao A.S., Kim E.S., Hong W.K. Chemoprevention of cancer. <i>CA Cancer J. Clin.</i> 2004; 54: Seiten 150–180. |